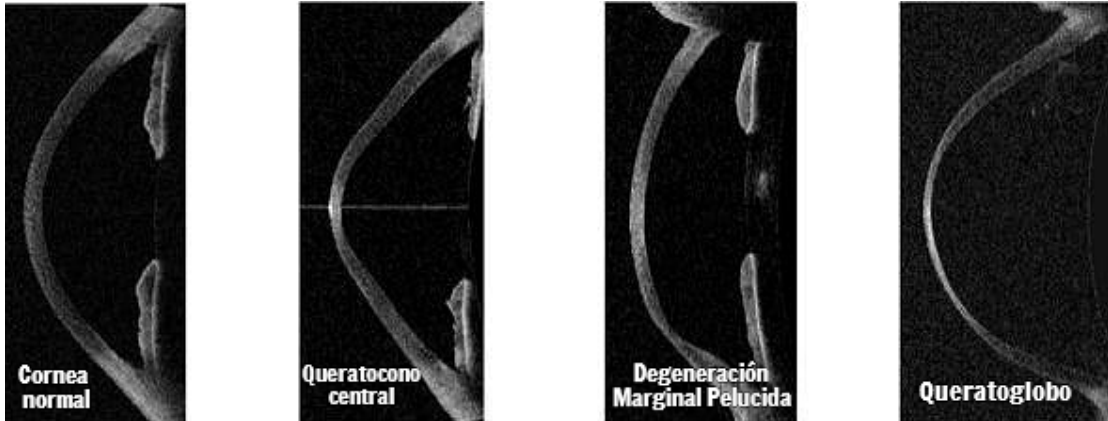


# QUERATOCONO

## ***QUE ES?***

Es una patología que afecta a la cornea, que es la parte mas anterior del ojo y que tiene normalmente una forma de cúpula, trasparente. En las personas que padecen queratocono se produce un adelgazamiento progresivo de la cornea lo que lleva a cambiar su forma a una similar a un cono. Es una deformación irregular de la cornea que se manifiesta en la mayoría de los casos entre los 15 y los 25 años.



## ***CUAL ES LA CAUSA?***

Se desconoce su causa. Se piensa en factores genéticos con aportes de factores ambientales. Al día de hoy existen muchas teorías sobre las causas que van desde déficit de ciertas vitaminas, frotamiento excesivo de ojos, alergias, etc, pero no se sabe con total precisión su origen. Lo que se sabe es que comienza con una protusión de la cara interna de la cornea que genera un adelgazamiento del espesor central y posteriormente una deformación del resto del tejido manifestándose también en la cara externa.

## ***QUE SINTOMAS DA?***

Al tratarse de una patología que afecta la geometría de la cornea, según el grado de avance de la misma se producirá visión borrosa, doble o con destellos y halos por la noche impidiendo ver con precisión pero siempre se podrá ver, una vez que se corrigen las distorsiones corneales la visión se reestablece.

## ***COMO EVOLUCIONA?***

Comienza generalmente en la adolescencia, al inicio se detectan cambios en la receta de los lentes, aumentando la miopía y/o el astigmatismo debido a que la cornea se va haciendo mas irregular y curva. A medida que la patología va evolucionando se incrementa el astigmatismo de manera importante variando el eje en el cual se manifiesta.

En la etapa inicial las irregularidades generadas en la cornea son relativamente bajas, lo cual posibilita su neutralización mediante anteojos, mientras que a medida que aumentan las distorsiones corneales se producen aberraciones ópticas de "alto grado" las cuales no pueden ser corregidas mediante anteojos y se hace imprescindible el uso de lentes de contacto o cirugía para neutralizarlas.

Normalmente alrededor de la década de los 30 – 40 años se estabiliza

### ***QUE TRATAMIENTOS HAY?***

En etapas iniciales la prescripción de lentes de armazón y luego de contacto alcanza para la corrección óptica de la visión. En los casos evolutivos en que los lentes ya no brindan una buena visión o existe una intolerancia al lente de contacto puede estar indicados tratamientos láser y/o quirúrgicos.

### ***QUE SON LOS ANILLOS INTRAESTROMALES?***

Los anillos intraestromales son segmentos de anillo, fabricados en acrílico que se colocan en el espesor corneal, a nivel periférico de la misma buscando un efecto de aplanación del centro de la misma contrarrestando así la deformación.

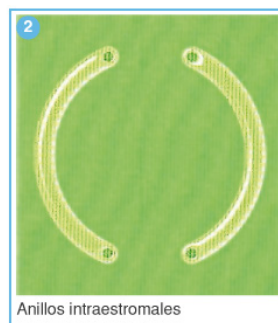
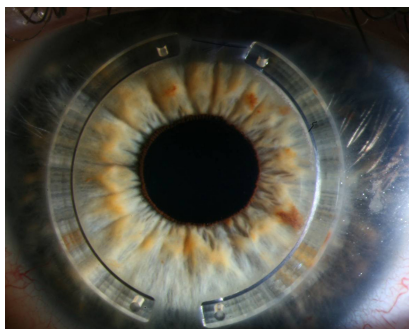
### ***CUANDO SE INDICAN?***

Cuando no se toleran los lentes de contacto o cuando estos no brindan una buena visión. No debe de existir cicatrices u opacidades en el centro de la cornea ya que estos no serán efectivos en dichos casos.

### ***QUE BENEFICIOS BRINDAN?***

Estos mejoran la visión que se obtiene con lentes de contacto y en menor medida sin lentes. Pueden mejorar la tolerancia a los mismos. Puede además postergar y en algunos casos evitar el trasplante de cornea que clásicamente era el único tratamiento quirúrgico que existía. No evitan la progresión. La visión se estabiliza al 2º mes de la colocación de los anillos.

Los anillos se pueden reemplazar por otros si no se logra el efecto deseado o retirarse en forma definitiva. La colocación de anillos es un procedimiento reversible.



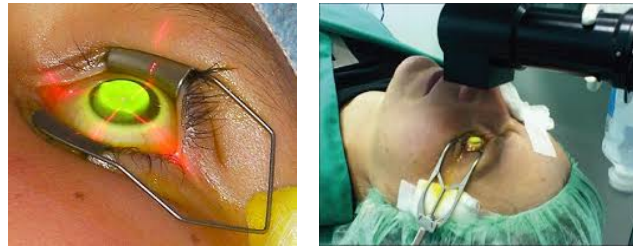### ***QUE ES EL CROSS LINKING?***

En los últimos años se ha comenzado a utilizar este método de aplicación láser para detener o endentecer la evolución dándole mayor rigidez a la cornea evitando que se deforme. Consiste en someter a la córnea a una radiación ultravioleta determinada con el fin de fortalecerla y frenar la deformación que ocurre en los queratoconos.

### ***CUANDO ESTA INDICADO?***

En queratoconos que todavía permiten una buena agudeza visual y que se observa, en exámenes sucesivos, que está progresando. Estudios han confirmado la eficacia de este tratamiento, que detiene del avance de la patología en el 95% de los pacientes tratados y mejora su visión en muchos casos. El tratamiento frena la progresión del queratocono, que es la principal causa de trasplante de córnea en jóvenes.

La intervención es larga (1 hora aproximadamente). Se realiza con anestesia tópica y es ambulatoria. No existen riesgos relevantes.

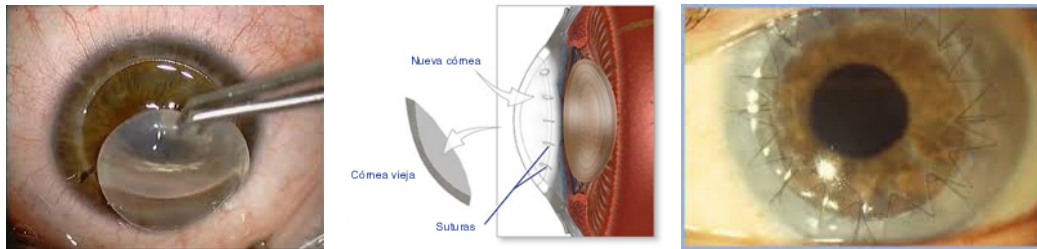


### ***QUE ES EL INJERTO DE CORNEA?***

Es una cirugía en la que se sustituye la zona central corneal por otra de un donante. Cuando no se toleran los lentes, no se logra una buena visión, aparecen opacidades y/o cicatrices en la cornea esta indicado este procedimiento.

### ***EXISTEN VARIAS VARIANTES PARA EL INJERTO CORNEAL?***

Clásicamente se cambiaba la cornea central en todo su espesor por otra cornea de un donante también de espesor corneal: trasplante de espesor total o penetrante. En la actualidad se prefieren realizar trasplantes denominados de espesor parcial o lamelar en donde se sustituye solamente las capas anteriores de la cornea dejando el endotelio sano, reduciendo así el riesgo de rechazo

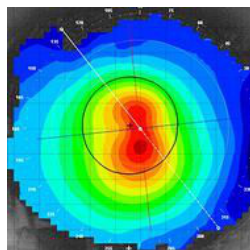


### ***No todos los queratoconos son iguales***

Según la zona en la cual se manifieste la deformación se clasificará en queratocono central, periférico asimétrico o periférico y dependiendo del diámetro protusión se tratará de un queratocono clásico o un queratogloblo.

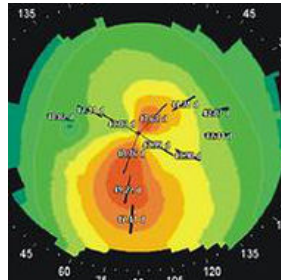
A su vez, existen otras ectasias que pueden confundirse con el queratocono ya que los síntomas visuales son equivalentes y muchas veces se los denomina como queratocono para generalizar la explicación ante el paciente. En este grupo están la Degeneración Marginal Pelúcida y las ectasias post quirúrgicas.

### **Queratocono central**



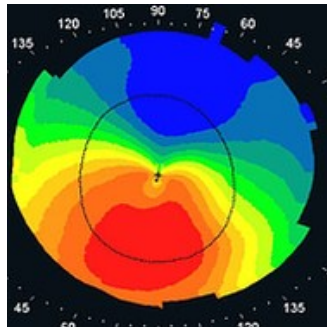
La protusión se encuentra centrada y casi coincidente con la pupila. Usualmente se produce un encurvamiento muy pronunciado de la cornea. Se genera también un incremento de la miopía por el aumento de la potencia refractiva corneal. Por lo general se utilizan lentes multicurva o esféricas de diámetros pequeños para acompañar el aplanamiento hacia los bordes. Si existiera una zona de rozamiento excesivo en el centro se suele recurrir a la técnica de Piggy Back combinada con lentes de silicona para proteger la cornea y evitar queratitis y úlceras.

### Queratocono periférico asimétrico



Se puede ver en las topografías con el moño colorado del astigmatismo tironeado generalmente hacia el extremo inferior. Es uno de los más usuales y la orientación vertical inclinada del moño astigmático induce astigmatismos en ejes oblicuos ( $40^\circ$ ,  $50^\circ$ ,  $60^\circ$ ,  $130^\circ$ ,  $150^\circ$ , etc). Dependiendo del grado de distorsiones existentes, pueden utilizarse lentes blandas tóricas o rígidas.

### Queratocono oval periférico



El otro tipo de queratocono más usual es el oval que induce aberración de coma no corregible por medio de anteojos debido al descentrado inferior de la zona de mayor curvatura. En algunos casos pueden dar buen resultado las lentes blandas especiales para queratocono ya que su elevado espesor central genera una menor torsión y una cámara lagrimal entre la cornea y la lente que neutraliza parte de las aberraciones. De no ser posible el uso de lentes blandas se recurre a lentes rígidas de diámetro grande ya que permiten una mejor estabilidad y centrado.

